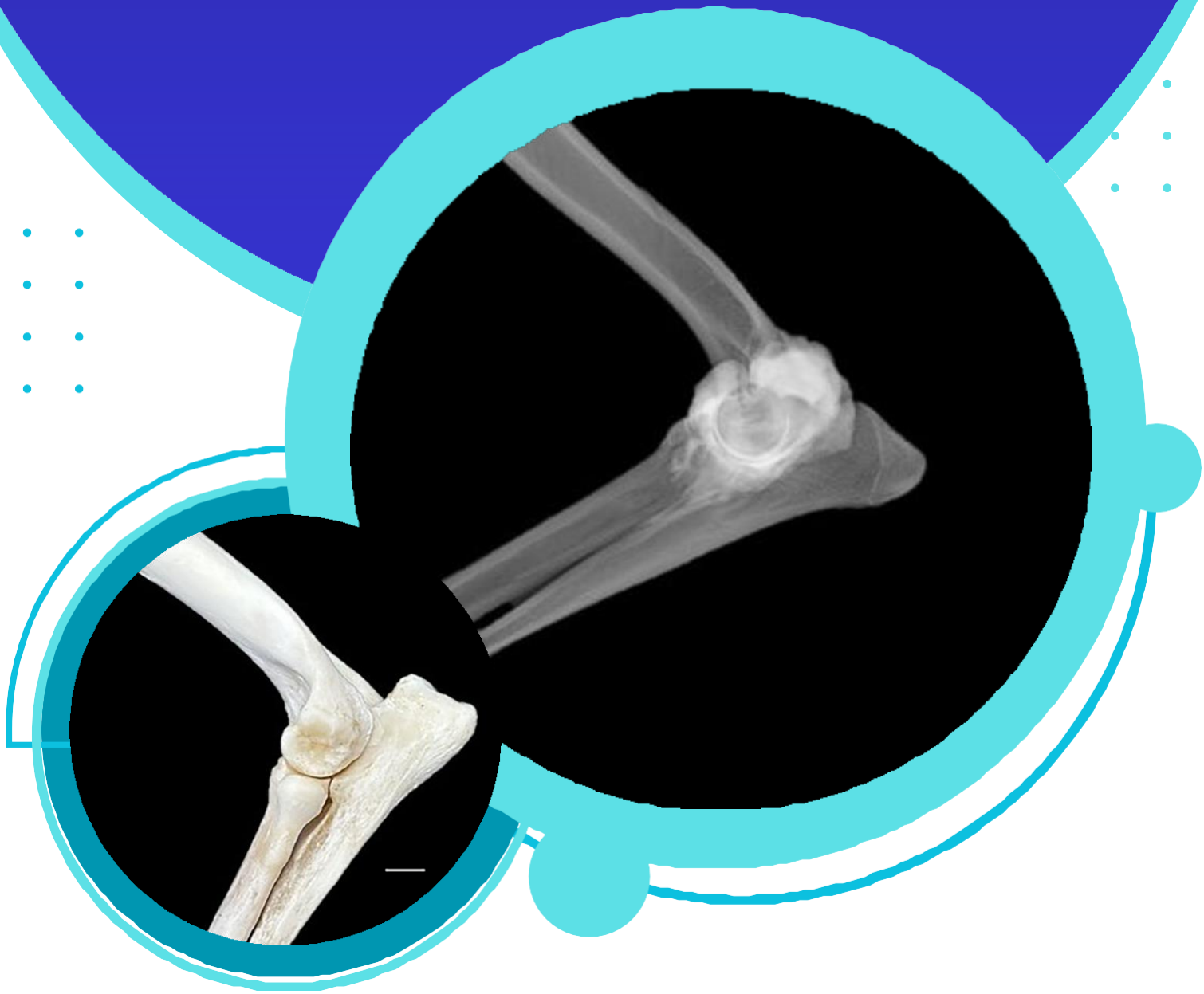

ANATOMIA APLICADA AO COTOVELO DE CARNÍVOROS DOMÉSTICOS

PREFÁCIO

Este material tem o objetivo de trazer informações sobre a anatomia do cotovelo de cães e gatos, associada ao diagnóstico por imagem. O conteúdo inclui a descrição anatômica associada à aplicação prática da radiologia, servindo como um guia prático. Este guia é resultado do produto final escrito por Carolina Castro Lyra da Silva para a disciplina de Seminários Aplicados, bem como da introdução de sua Dissertação de Mestrado, desenvolvida no Programa de Pós-Graduação em Ciência Animal da Escola de Veterinária e Zootecnia da Universidade Federal de Goiás. Este material foi desenvolvido em parceria com o grupo de trabalho de diagnóstico por imagem, coordenado pela professora Naida Cristina Borges, e pelo grupo de trabalho de toxicologia, coordenado pela professora Ana Flávia Machado Botelho.

ANATOMIA APLICADA AO COTOVELO DE CARNÍVOROS DOMÉSTICOS

AUTORES

Carolina Castro Lyra da Silva (UFG) - ORGANIZAÇÃO
Murilo Rodrigues de Souza (UFG)
Wanessa Patrícia Rodrigues da Silva (UFG)
Ana Flávia Machado Botelho (UFG)

Goiânia – Go
Kelps, 2025

CONSELHO EDITORIAL

Presidente
Antonio Almeida (in memoriam)

Coordenação da Editora Kelps
Waldeci Barros
Leandro Almeida

Conselho Editorial
Prof. Dr. Angel Marcos Dios (Universidad Salamanca – Espanha)
Prof. Dr. Antonio Donizeti Cruz (UNIOESTE, PR)
Profa. Dra. Bertha Roja Lopez (Universidade Nacional do Peru)
Profa. Dra. Berta Leni Costa Cardoso (UNEB)
Escritor Brasigóis Felício (AGL)
Prof. Dr. Divino José Pinto (PUC Goiás)
Profa. Dra. Catherine Dumas (Sorbonne Paris 3)
Prof. Dr. Francisco Itami Campos (UniEVANGÉLICA e AGL)
Prof. Dr. Iêdo Oliveira (UFPE)
Profa. Dra. Ivonete Coutinho (Universidade Federal do Pará)
Profa. Dra. Lacy Guaraciaba Machado (PUC Goiás)
Profa. Dra. Maria de Fátima Gonçalves Lima (PUC Goiás e AGL)
Profa. Dra. Maria Isabel do Amaral Antunes Vaz Ponce de Leão
(Universidade Fernando Pessoa. PT)
Escritora Sandra Rosa (AGNL)
Profa. Dra. Simone Gorete Machado (USP)
Escritor Ubirajara Galli (AGL)
Escritor e Revisor Prof. Drº Antônio C. M. Lopes

ANATOMIA APLICADA AO COTOVELO DE CARNÍVOROS DOMÉSTICOS

Copyright © 2025 by Carolina Castro Lyra da Silva

Editora Kelps
Rua 19 nº 100 - St. Marechal Rondon-CEP 74.560-460 -
Goiânia - GO - Fone: (62) 3211-1616
E-mail: kelps@kelps.com.br / homepage: www.kelps.com.br

CORPO EDITORIAL:
Naida Cristina Borges
Raquel de Souza Lemos de Oliveira
Thuanny Lopes Nazaret

Diagramação:
Ana Rita Rodrigues Guimarães

CIP - Brasil - Catalogação na Fonte
Emilly Luiza Vidal da Costa CRB1 - RP: 750

S586 | Silva, Carolina Castro Lyra da.
Anatomia aplicada ao cotovelo de carnívoros domésticos / Carolina Castro Lyra da Silva, Murilo Rodrigues de Souza, Wanessa Patrícia Rodrigues da Silva, Ana Flávia Machado Botelho. - Goiânia: Kelps, 2025.
33 p.

ISBN:978-65-5253-325-5

1. Articulação do cotovelo. 2. Diagnóstico. 3. Medicina Veterinária. I. Souza, Murilo Rodrigues de. II. Silva, Wanessa Patrícia Rodrigues da. III. Botelho, Ana Flávia Machado. IV. Título.

CDU: 616.728.3:619;636

Índice para catálogo sistemático:
CDU: 616.728.3:619;636

O conteúdo da obra e sua revisão são de total responsabilidade dos autores.

DIREITOS RESERVADOS
É proibida a reprodução total ou parcial da obra, de qualquer forma ou por qualquer meio, sem a autorização prévia e por escrito do autor. A violação dos Direitos Autorais (Lei nº 9610/98) é crime estabelecido pelo artigo 184 do Código Penal.

Impresso no Brasil
Printed in Brazil
2025

Sumário

Capítulo 1

Aspectos gerais da anatomia do cotovelo 06

Capítulo 2

Caracterização dos elementos articulares do cotovelo 08

Capítulo 3

Musculatura relacionada ao cotovelo 14

Capítulo 4

Anatomia radiográfica 19

Capítulo 5

Alterações anatômicas relacionadas à displasia de cotovelo em cães 26

Conclusões 29

Referências 30

Capítulo 1: Aspectos gerais da anatomia do cotovelo

Carolina Castro Lyra da Silva
Murilo Rodrigues de Souza
Wanessa Patrícia Rodrigues da Silva

A articulação do cotovelo é uma articulação do tipo sinovial, que permite ampla mobilidade[1,2,3]. As principais características relacionadas à articulação do cotovelo serão apresentadas a seguir como tópicos para facilitar a leitura.

Nome anatômico: articulação umerorradioulnar (cotovelo)

Ossos: úmero, rádio e ulna
- Extremidade distal do úmero
- Extremidade proximal do rádio e da ulna

Classificação quanto ao número de ossos: articulação composta

Classificação quanto à forma: articulação do tipo gínglimo

Classificação quanto ao número de eixos: articulação uniaxial – permite movimentação em apenas um eixo

Movimentos: flexão e extensão

A figura 1 mostra os ossos e seus respectivos relevos nas superficies articulares do cotovelo.

Capítulo 1: Aspectos gerais da anatomia do cotovelo

Carolina Castro Lyra da Silva
Murilo Rodrigues de Souza
Wanessa Patrícia Rodrigues da Silva

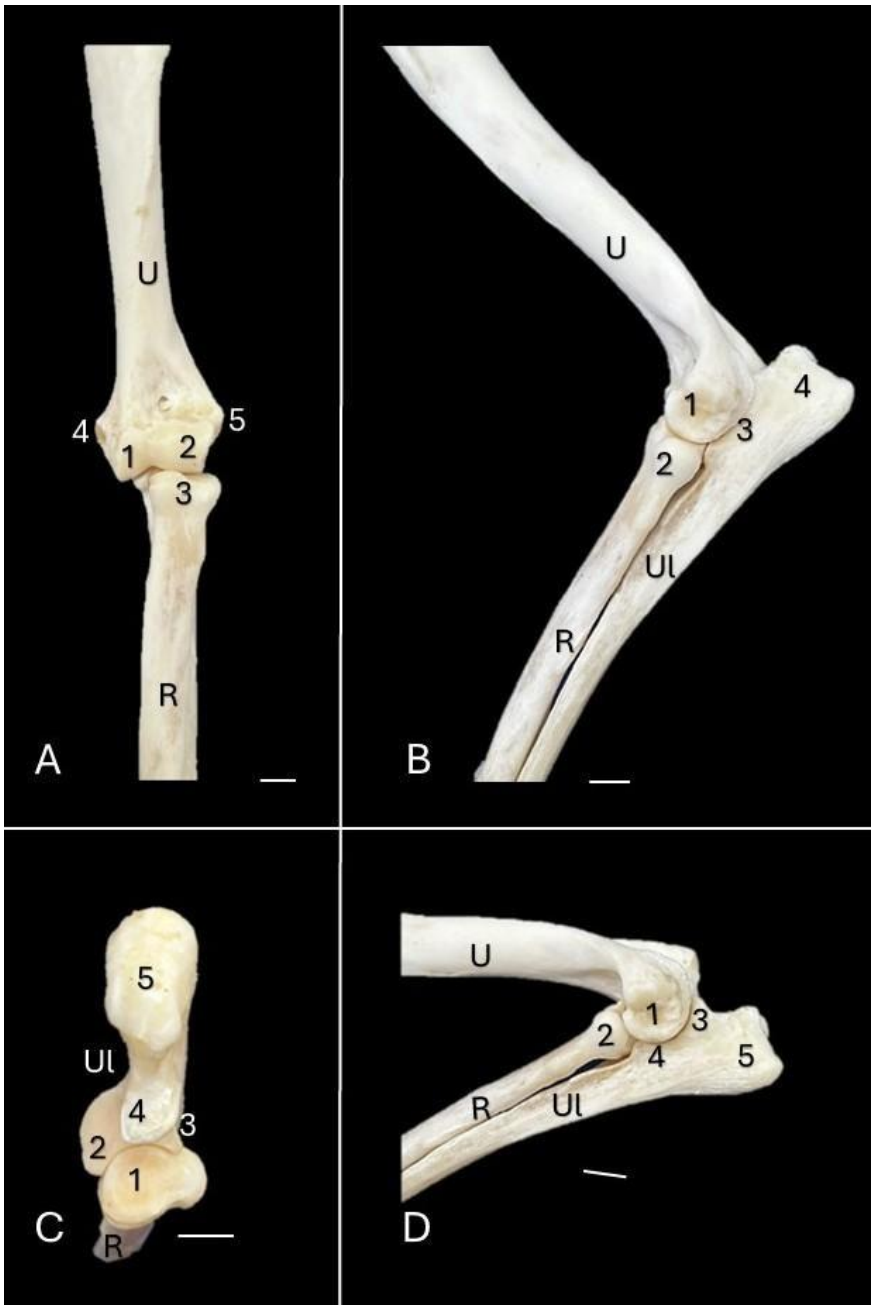

Figura 1: Fotografia de peça óssea, cotovelo esquerdo de cão. A: vista cranial. 1: tróclea umeral; 2: capítulo umeral; 3: cabeça do rádio; 4: epicôndilo medial; 5: epicôndilo lateral. B: vista lateral. 1: côndilo umeral; 2: cabeça do rádio; 3: incisura troclear da ulna; 4: olécrano. C: vista proximal de rádio e ulna. 1: cabeça do rádio; 2: processo coronoide medial; 3: processo coronoide lateral; 4: processo ancôneo; 5: olécrano. D: vista lateral flexionada. 1: côndilo umeral; 2: cabeça do rádio; 3: processo ancôneo; 4: incisura troclear da ulna; 5: olécrano. U, úmero; R, rádio; Ul, ulna. Barra de escala: 1 cm.

Capítulo 2: Caracterização dos elementos articulares do cotovelo

Carolina Castro Lyra da Silva
Murilo Rodrigues de Souza
Ana Flávia Machado Botelho

O cotovelo é formado por três articulações distintas: o côndilo umeral, que se articula com a cabeça do rádio (articulação umerorradial) e com a incisura troclear da ulna (articulação umeroulnar). A terceira é a articulação radioulnar proximal, que comunica com as outras duas articulações[1]. As articulações umeroulnar, umerorradial e radioulnar proximal possuem uma cápsula articular comum, ligamentos colaterais e outros ligamentos[2,3] descritos a seguir. É uma cápsula tensa nas laterais, mas que se expande cranialmente e caudalmente [1].

A articulação umerorradial suporta a maior parte da carga do membro[1]. A porção medial do côndilo umeral fornece estabilidade à articulação do cotovelo, enquanto que a porção lateral do côndilo umeral suporta cerca de 80% do peso da articulação[4]. A articulação umeroulnar estabiliza e restringe a movimentação para o plano sagital, e a articulação radioulnar proximal permite rotação do antebraço. Os movimentos laterais são restritos devido aos espessos ligamentos colaterais e pela extensão cranial do processo ancôneo da ulna na profunda fossa do olecrano no úmero[1].

Capítulo 2: Caracterização dos elementos articulares do cotovelo

Carolina Castro Lyra da Silva
Murilo Rodrigues de Souza
Ana Flávia Machado Botelho

A movimentação no plano sagital se limita à flexão e extensão, pois a articulação do cotovelo é estabilizada pela articulação umeroulnar[3]. Durante a extensão, a incisura côncava formada pela ulna desliza pela porção medial do côndilo umeral. A incisura ulnar é mais protuberante na região do processo coronoide medial quando comparado ao lateral, o que permite os movimentos de pronação e supinação do antebraço[5]. Esses movimentos se devem graças à uma membrana interóssea alongada, localizada entre as diáfises do rádio e da ulna[4,6].

A membrana sinovial tem uma íntima relação tanto com a cápsula articular fibrosa, quanto com a fossa do olécrano. Vários recessos são formados durante os movimentos de flexão e extensão (ver a figura 8 no capítulo 4). Cranialmente, há um recesso na fossa radial. Este leva a um pequeno recesso abaixo da inserção do músculo bíceps braquial medialmente, e outro pequeno recesso profundamente ao músculo extensor do carpo radial e do músculo extensor digital comum. Distalmente, a membrana sinovial se localiza sob o ligamento anular. Caudalmente, é possível visualizar um recesso na fossa do olecrano, que leva a outro pequeno recesso sob o epicôndilo medial do úmero. O ligamento do olécrano recobre o recesso caudal[7].

Capítulo 2: Caracterização dos elementos articulares do cotovelo

Carolina Castro Lyra da Silva
Murilo Rodrigues de Souza
Ana Flávia Machado Botelho

A cápsula articular (figura 2) recobre apenas a porção cranial do cotovelo do cão, uma vez que no plano caudal da articulação não há cápsula articular fibrosa[1,7]. A cápsula articular fibrosa (figura 2) está conectada desde a região proximal do úmero até a fossa radial e o forame supratroclear, e distal a cabeça do rádio, continuando com o ligamento anular, terminando nas regiões dos ligamentos colaterais medial e lateral[7].

A cápsula articular é reforçada na porção cranial por um ligamento oblíquo, que tem sua origem cranial no côndilo lateral do úmero, se unindo distalmente na porção terminal do músculo bíceps braquial e do músculo braquial[3].

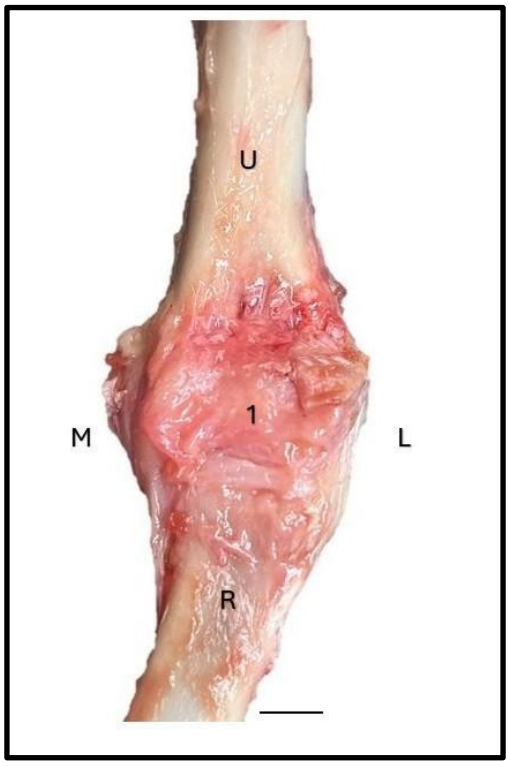

Figura 2: Fotografia de cotovelo esquerdo de cão evidenciando a cápsula articular – membrana fibrosa (1). M, medial; L, lateral; U, úmero; R, rádio. Barra de escala: 1 cm.

Capítulo 2: Caracterização dos elementos articulares do cotovelo

Carolina Castro Lyra da Silva
Murilo Rodrigues de Souza
Ana Flávia Machado Botelho

Na face cranial, há o prolongamento de duas bolsas: lateralmente, sob o músculo extensor comum dos dedos, e medialmente, sob o músculo bíceps braquial[3]. Na região caudomedial da cápsula, a inserção se estende obliquamente da porção medial da fossa do olécrano até a ulna, imediatamente proximal ao processo ancôneo[2]. A membrana sinovial se fixa próxima à cartilagem articular em toda a articulação, exceto na porção cranial[1].

O cotovelo possui dois ligamentos colaterais (figura 3), sendo o ligamento colateral lateral (figura 3A) bem mais forte que o ligamento colateral medial (figura 3C)[3]. Os ligamentos colaterais estão fixados em sua porção proximal aos epicôndilos medial e lateral, se dividindo em dois pilares na região distal. O pilar cranial dos dois ligamentos fixa-se no rádio e o pilar caudal fixa-se na ulna. Ambos são considerados espessamentos da cápsula fibrosa[1,7].

O ligamento colateral lateral fixa-se no epicôndilo lateral do úmero, estende-se até a eminência distal do colo do rádio, mas parte dele inclina-se caudalmente e se insere na ulna[1]. A porção média do ligamento é larga, formando um capuz sobre a tuberosidade proximal do rádio[2]. O pilar do ligamento colateral lateral se funde com o ligamento anular do rádio (figura 3B), que se estende pela porção cranial da extremidade proximal do rádio e fixa-se distalmente na incisura radial da ulna, e é incorporado na cápsula articular. Frequentemente, há a presença de um osso sesamoide nesta região[7].

Capítulo 2: Caracterização dos elementos articulares do cotovelo

Carolina Castro Lyra da Silva
Murilo Rodrigues de Souza
Ana Flávia Machado Botelho

O ligamento colateral medial é mais delgado e oblíquo[2]. Ele surge na região proximal ao epicôndilo medial do úmero, atravessando o ligamento anular em sua porção distal, e se divide em dois pilares. O pilar cranial é mais fino e insere na tuberosidade radial proximal. O pilar mais espesso passa profundamente pela região proximal do espaço interósseo, onde se insere principalmente na ulna e parcialmente no rádio[1], um pouco medial à inserção do ligamento lateral, além de uma pequena inserção na borda interóssea da ulna. Uma faixa elástica, denominada ligamento do olécrano, estende-se da superfície lateral do epicôndilo medial do úmero à borda cranial da ulna, na região do processo ancôneo[2]. Este último reforça a cápsula articular em seu aspecto flexor no cão e no gato[3].

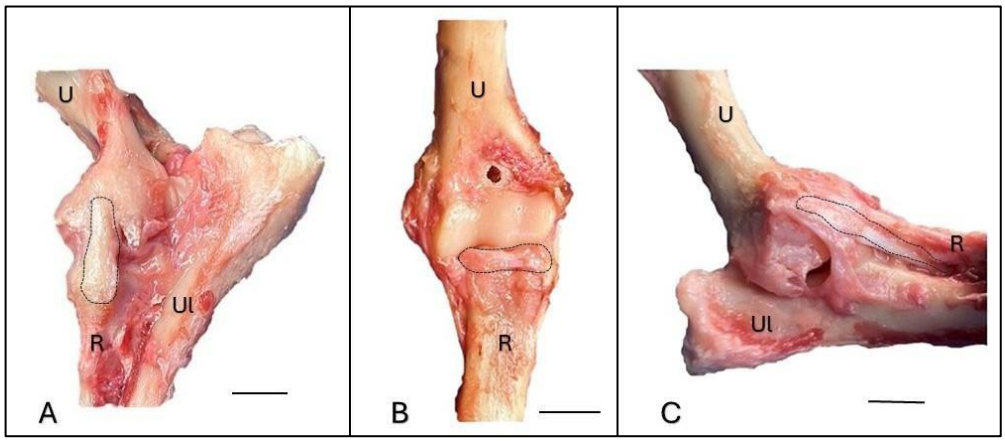

Figura 3: Fotografias de dissecação de cotovelo esquerdo de cão A linha tracejada evidencia o ligamento colateral lateral (A), o ligamento anular (B) e o ligamento colateral medial (C). U, úmero; R, rádio; Ul, ulna. Barra de escala: 1 cm.

Capítulo 2: Caracterização dos elementos articulares do cotovelo

Carolina Castro Lyra da Silva
Murilo Rodrigues de Souza
Ana Flávia Machado Botelho

O ligamento anular é uma banda fina que atravessa transversalmente o rádio[1]. Está presente na articulação radioulnar proximal e está recoberto pelos ligamentos colaterais[7]. Se fixa aos processos coronoides medial e lateral da ulna, se encerrando na incisura radial da ulna[1,7]. As fibras do ligamento anular se misturam com a cápsula articular fibrosa. Para que possam ocorrer os movimentos de pronação e supinação, o ligamento anular não está fixo ao rádio[7], mas em conjunto com a ulna, forma um anel para que a circunferência articular do rádio gire durante a rotação do membro[1].

O ligamento do olécrano é um ligamento elástico que atravessa da borda medial da fossa do olécrano, originando-se na superfície lateral do epicôndilo medial até a borda cranial da ulna, na vista craniomedial do olecrano[1,2]. O ligamento oblíquo é uma banda pequena e distinta de fibras na vista cranial da cápsula articular, que atravessa na porção proximal a fossa radial na vista lateral, surgindo no limite proximal do forame supratroclear, e atravessa a superfície cranial e flexora da articulação do cotovelo na porção distomedial, até o colo do rádio. A porção distal é bifurcada, o que permite a passagem dos tendões dos músculos braquial e bíceps braquial[1,7].

Capítulo 3: Musculatura relacionada ao cotovelo

Carolina Castro Lyra da Silva
Murilo Rodrigues de Souza

Os músculos que relacionam-se com o cotovelo originam-se da escápula ou do úmero, inserindo-se proximalmente ao rádio ou à ulna. Estes músculos formam uma ponte entre as articulações do ombro e cotovelo ou são voltados apenas para a articulação do cotovelo, realizando flexão e extensão como função principal. Também estabilizam o membro durante a fase de apoio da locomoção[3].

Na face cranial, os músculos braquial e bíceps braquial exercem a função de flexionar a articulação. Já na porção caudal do cotovelo estão os músculos tensor da fáscia do antebraço, ancôneo e tríceps braquial[1]. No aspecto lateral, o cotovelo é recoberto pela cabeça longa e lateral do músculo tríceps braquial e do músculo ancôneo. Já na vista medial, o músculo tensor da fáscia do antebraço e a cabeça medial do tríceps recobrem a articulação[7].

Capítulo 3: Musculatura relacionada ao cotovelo

Carolina Castro Lyra da Silva
Murilo Rodrigues de Souza

O tendão de inserção do músculo bíceps braquial no cotovelo se divide em duas porções. O maior se insere na tuberosidade da ulna, enquanto que o menor se insere na tuberosidade do rádio[1]. Entre o rádio e a inserção do músculo bíceps braquial há a bursa subtendinosa bicipitorradial. Entre o tendão do músculo tríceps braquial e o olecrano há bursa subtendinosa do músculo tríceps braquial[7,8].

O músculo braquial está lateralmente ao músculo bíceps braquial, com a porção terminal de seu tendão localizada na tuberosidade do rádio, entre as duas porções do tendão do músculo bíceps braquial[1,7].

Alguns músculos que estão relacionados ao cotovelo podem ser visualizados na figura 4.

Capítulo 3: Musculatura relacionada ao cotovelo

Carolina Castro Lyra da Silva
Murilo Rodrigues de Souza

Ações da musculatura adjacente ao cotovelo[9]

M. braquial: flexão da articulação do cotovelo.
- Origem: terço proximal da superfície lateral do úmero.
- Inserção: tuberosidades ulnar e radial.

M. bíceps braquial: flexão da articulação do cotovelo.
- Origem: tubérculo supraglenoidal da escápula.
- Inserção: tuberosidades ulnar e radial.

M. ancôneo: extensão da articulação do cotovelo.
- Origem: crista supracondilar lateral e epicôndilos lateral e medial do úmero.
- Inserção: superfície lateral da extremidade proximal da ulna.

M. tensor da fáscia do antebraço: extensão da articulação do cotovelo.
- Origem: fáscia que cobre a face lateral do M. grande dorsal.
- Inserção: olécrano.

Capítulo 3: Musculatura relacionada ao cotovelo

Carolina Castro Lyra da Silva
Murilo Rodrigues de Souza

Ações da musculatura adjacente ao cotovelo[9]

M. tríceps braquial: extensão da articulação do cotovelo. Possui três cabeças de origem: lateral, medial e longa, e no cão há uma quarta cabeça (acessória). As respectivas origens são:

1. Cabeça lateral
- Origem: linha tricipital do úmero.
- Inserção: tuberosidade do olécrano.

2. Cabeça longa
- Origem: margem caudal da escápula.
- Inserção: tuberosidade do olécrano.

3. Cabeça medial
- Origem: tubérculo menor do úmero (próximo à tuberosidade redonda maior).
- Inserção: olécrano.

4. Cabeça acessória (cão)
- Origem: colo do úmero.
- Inserção: tuberosidade do olécrano.

Capítulo 3: Musculatura relacionada ao cotovelo

Carolina Castro Lyra da Silva
Murilo Rodrigues de Souza

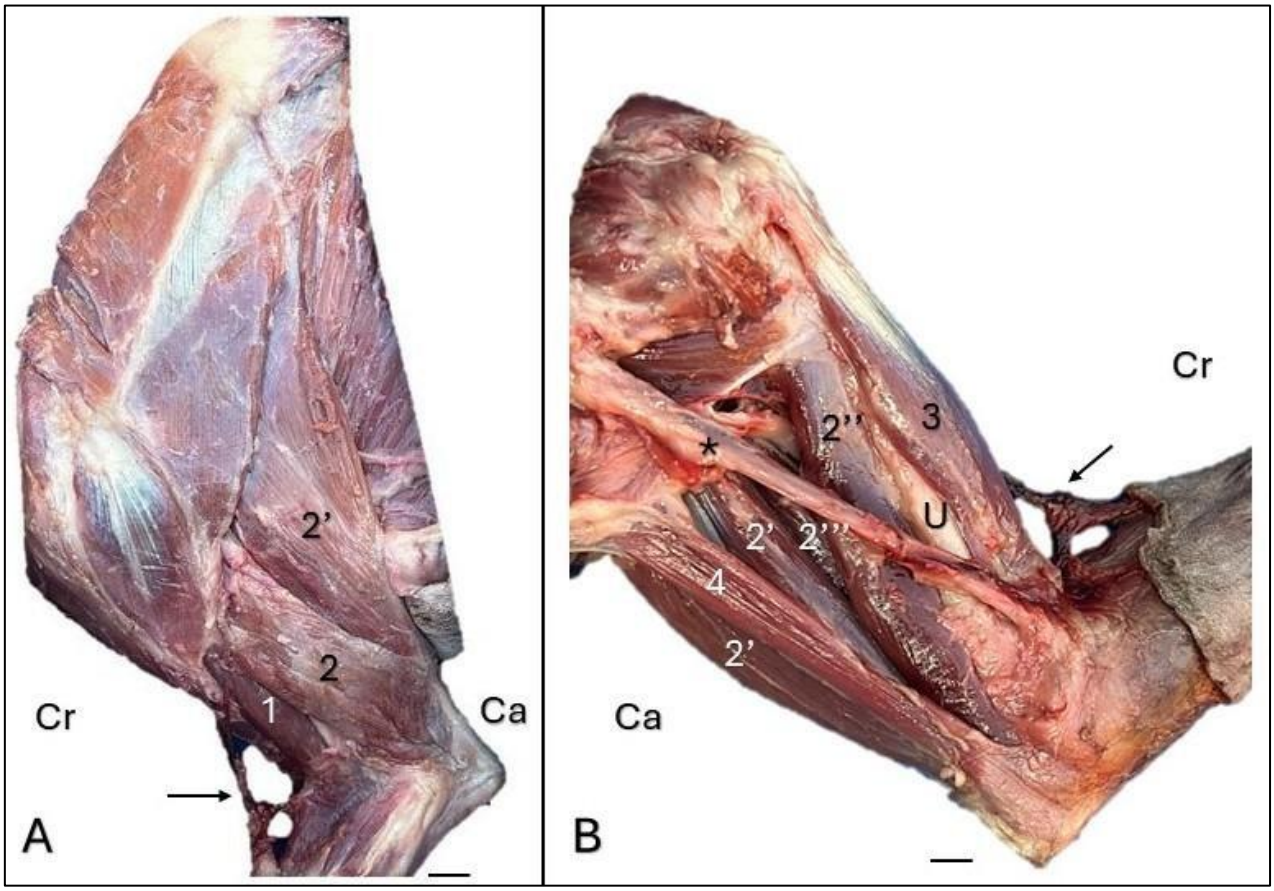

Figura 4: Fotografias de dissecação da musculatura braquial em membro torácico esquerdo de cão nas vistas lateral (A) e medial (B). 1, M. braquial; 2, M. tríceps braquial (cabeça lateral); 2', M. tríceps braquial (cabeça longa); 2'', M. tríceps braquial (cabeça medial); 2''', M. tríceps braquial (cabeça acessória); U, úmero.; asterisco: trajeto da artéria e veia braquial; seta: veia cefálica; Cr, cranial; Ca, caudal. Barra de escala: 1 cm.

Capítulo 4: Anatomia radiográfica

Carolina Castro Lyra da Silva
Murilo Rodrigues de Souza
Wanessa Patrícia Rodrigues da Silva

O exame radiográfico de alta qualidade e realizado no posicionamento correto é o método de eleição para a avaliação das estruturas ósseas, sendo ainda um procedimento de custo mais baixo[10]. Trata-se de uma técnica amplamente utilizada, que apresenta excelente resolução espacial aliada a uma boa relação custo-benefício[10].

A radiografia simples proporciona uma avaliação eficaz das estruturas ósseas, permitindo a observação tanto de seus componentes quanto da organização das formações esqueléticas internas[11].

Ainda assim, a radiografia convencional não proporciona uma avaliação adequada da superfície da cápsula articular nem do contorno da cartilagem. Para que essas estruturas se tornem radiograficamente visíveis, é preciso injetar um meio de contraste, seja ele positivo ou negativo, no interior da articulação — procedimento denominado artrografia[12]. A artrografia proporciona informações adicionais, como o tamanho de defeitos subcondrais, a presença ou ausência de flap de cartilagem e a detecção de fragmentos não mineralizados livres na articulação[13].

Capítulo 4: Anatomia radiográfica

Carolina Castro Lyra da Silva
Murilo Rodrigues de Souza
Wanessa Patrícia Rodrigues da Silva

Uma agulha fina é inserida na cápsula articular, utilizando uma técnica asséptica. É possível, ainda, aspirar o líquido sinovial para avaliação, seguido da administração do contraste. A anestesia geral é preferível; porém, em pacientes mais colaborativos, também é viável a sedação com anestesia local[14]. A artrografia é contraindicada na presença de sinais de infecção nos tecidos moles ao redor da articulação, pois, nesse procedimento, microrganismos poderiam ser transportados para o espaço articular, resultando em artrite[15].

Na avaliação radiográfica da articulação do cotovelo de cães, devido à sobreposição de estruturas, são recomendadas várias incidências radiográficas para uma boa avaliação[16]. As projeções radiográficas consideradas padrão são as mediolaterais estendida e flexionada e craniocaudal[17] (figura 5), e há também as projeções oblíquas, dentre elas a craniolateral-caudomedial oblíqua, craniomedial-caudolateral oblíqua e distomedial-proximolateral oblíqua[18].

Capítulo 4: Anatomia radiográfica

Carolina Castro Lyra da Silva
Murilo Rodrigues de Souza
Wanessa Patrícia Rodrigues da Silva

Para a projeção mediolateral, o paciente é posicionado em decúbito lateral, sobre o membro que será radiografado. A cabeça e o pescoço são estendidos dorsalmente, enquanto que o membro contralateral é estendido caudalmente. O feixe primário de raios-x é direcionado na região dos epicôndilos, e a angulação desejável é de aproximadamente 120º[19]. Na projeção mediolateral flexionada, é realizado o mesmo decúbito, também centralizando o feixe primário de raios-x em direção ao epicôndilo medial. Entretanto o membro a ser radiografado é empurrado a partir da região distal do antebraço em direção ao pescoço, para que o ângulo entre os ossos seja menor que 45º[18,19].

Já na projeção craniocaudal, é necessário alinhamento do úmero, rádio e ulna no decúbito esternal. Há elevação e retração da cabeça em relação ao membro afetado. Deve-se centralizar o feixe primário de raios-x em topografia de epicôndilo medial, direcionando para o espaço articular[18,19].

Capítulo 4: Anatomia radiográfica

Carolina Castro Lyra da Silva
Murilo Rodrigues de Souza
Wanessa Patrícia Rodrigues da Silva

Para o posicionamento da projeção radiográfica craniolateral-caudomedial oblíqua, o paciente fica em decúbito esternal, com o membro pronado a 15º em alinhamento entre úmero, rádio e ulna, sendo o feixe primário da raios X centralizado na articulação. Esta incidência otimiza a visualização da porção medial do cotovelo[18].

Na realização da projeção radiográfica craniomedial-caudolateral, o paciente é posicionado em decúbito esternal, com o membro supinado a 45º-50º em alinhamento entre úmero, rádio e ulna, com o feixe primário de raios X centralizado na articulação. Esta incidência permite uma boa visualização da porção lateral do cotovelo, mais especificamente o capítulo umeral[18].

A projeção radiográfica distomedial-proximolateral oblíqua permite uma melhor avaliação do processo coronóide medial. O paciente fica deitado sobre o membro afetado, posicionado em decúbito lateral, com o membro contralateral tracionado caudalmente. A articulação é flexionada a 90º, com elevação do antebraço a 35º e a extremidade supinada a 40º, e o feixe primário de raios x é centralizado no epicôndilo medial[18].

A figura 6 detalha a anatomia radiográfica do cotovelo e a figura 7 mostra a artrografia de cotovelo, com volume total de contraste de 3 ml e diluição 50:50.

Capítulo 4: Anatomia radiográfica

Carolina Castro Lyra da Silva
Murilo Rodrigues de Souza
Wanessa Patrícia Rodrigues da Silva

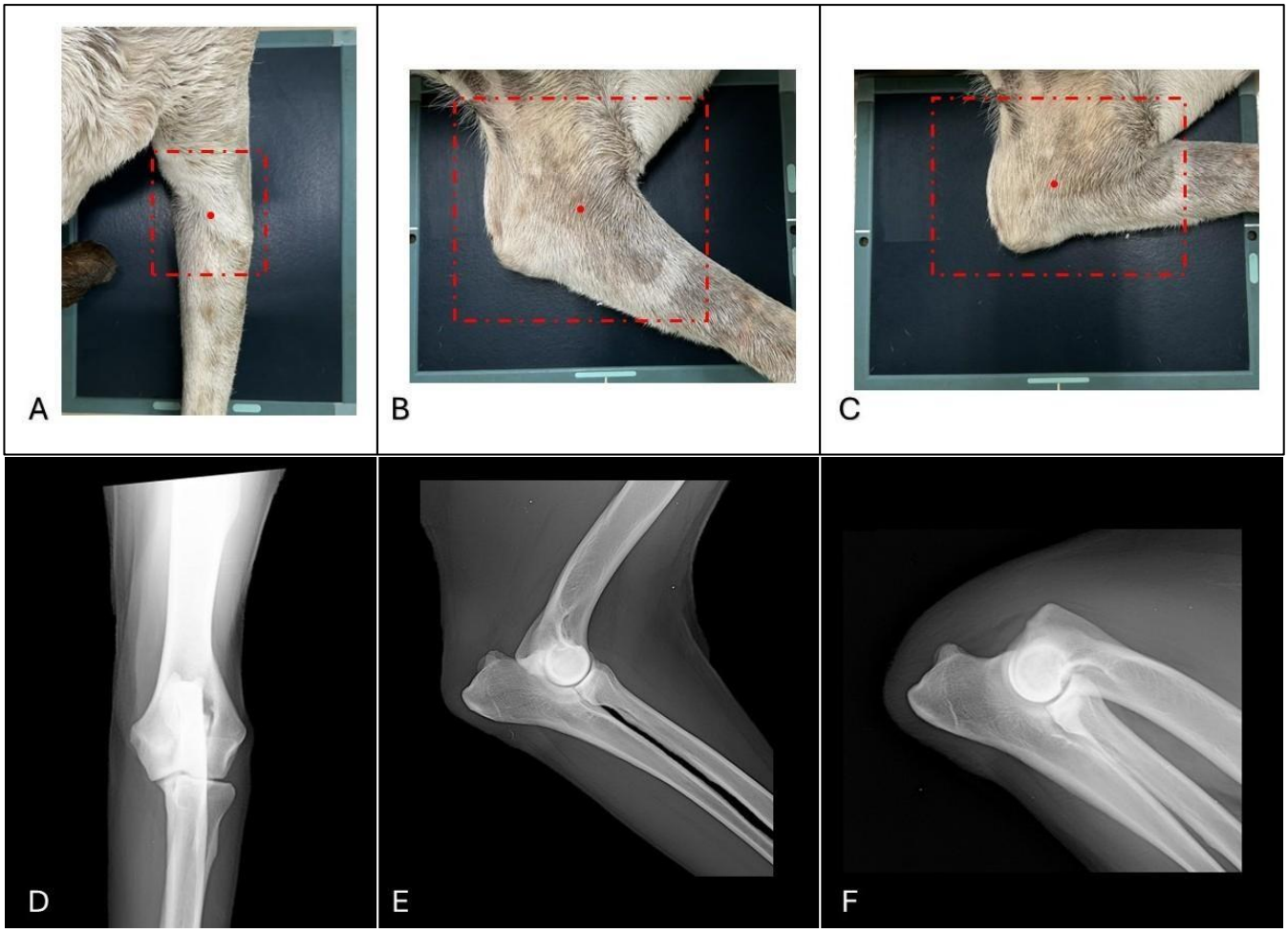

Figura 5: Fotografias (A, B, C) e as respectivas imagens radiográficas (D, E, F) do cotovelo direito de um cão em exposições craniocaudal (A, D), mediolateral (B, E) e mediolateral flexionada (C, F). O retângulo vermelho representa a área a ser radiografada com o ponto vermelho ao centro indicando o foco da colimação.

Capítulo 4: Anatomia radiográfica

Carolina Castro Lyra da Silva
Murilo Rodrigues de Souza
Wanessa Patrícia Rodrigues da Silva

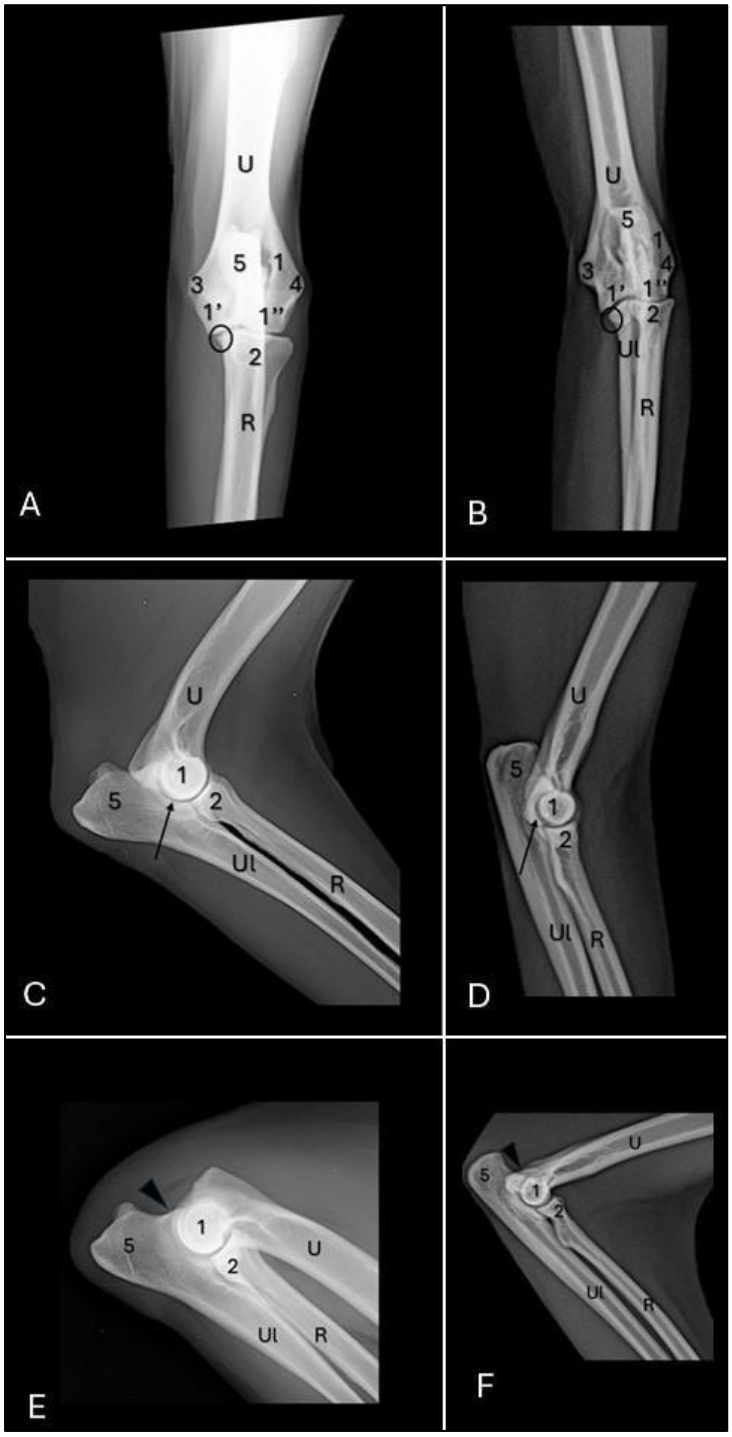

Figura 6: Radiografias de cotovelo esquerdo de cão (A, C, E) e gato (B, D, F). 1, côndilo umeral; 2, cabeça do rádio; 3, epicôndilo medial; 4, epicôndilo lateral; 5, olécrano; área circulada: processo coronoide medial; seta: incisura troclear da ulna; ponta de seta: processo ancôneo. U, úmero; R, rádio; Ul, ulna.

Capítulo 4: Anatomia radiográfica

Carolina Castro Lyra da Silva
Murilo Rodrigues de Souza
Wanessa Patrícia Rodrigues da Silva

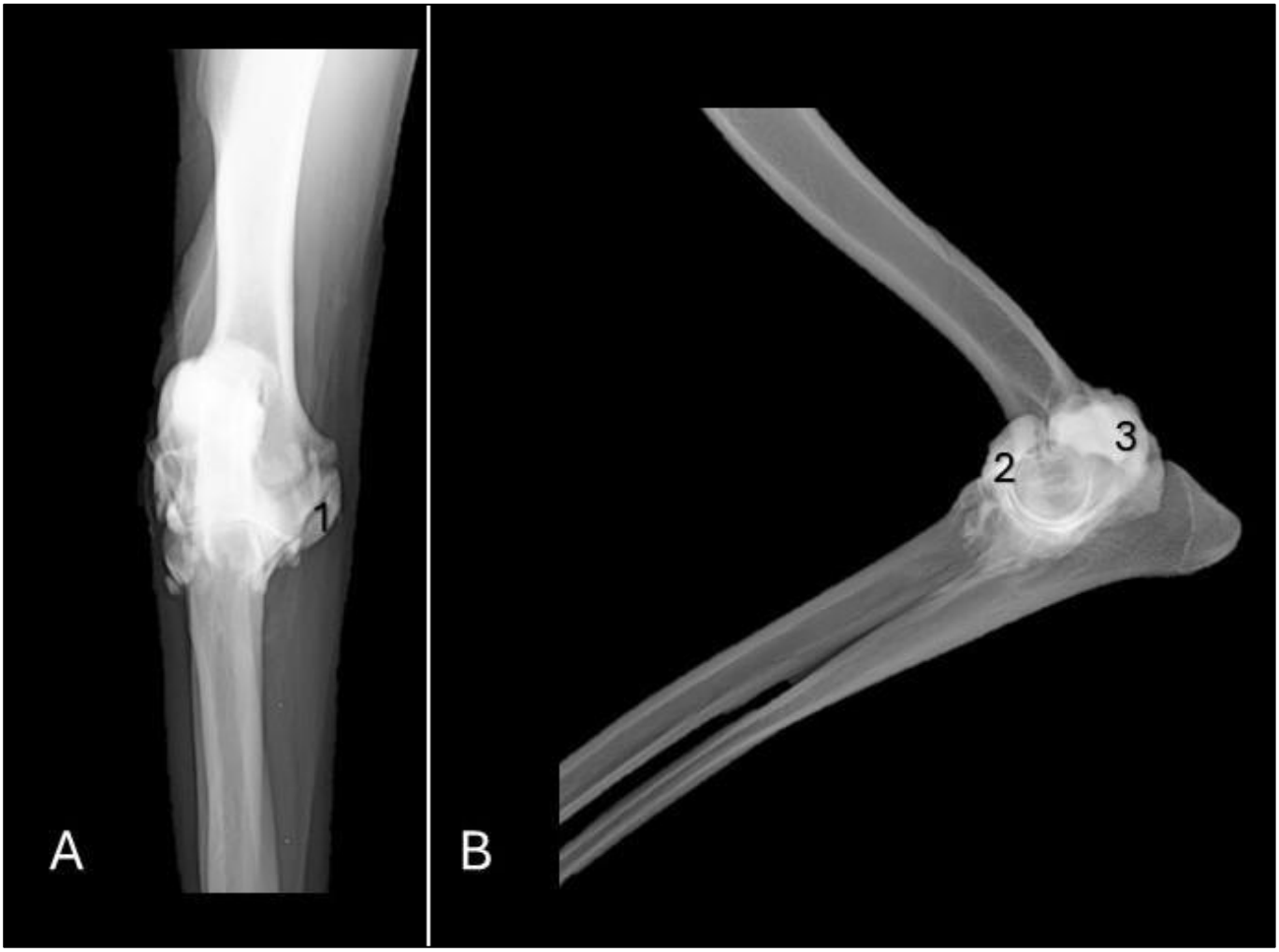

Figura 7: Artrografias de cotovelo direito de cão nas projeções craniocaudal (A) e mediolateral (B). 1, recesso medial; 2, recesso na fossa radial; 3, recesso na fossa do olécrano.

Capítulo 5: Alterações anatômicas relacionadas à displasia de cotovelo em cães

Carolina Castro Lyra da Silva
Murilo Rodrigues de Souza
Wanessa Patrícia Rodrigues da Silva

A displasia de cotovelo é uma anormalidade do desenvolvimento que afeta com maior frequência cães de raças grandes e gigantes, promovendo claudicação de membros torácicos em cães jovens e tendo como principal consequência a osteoartrite[20]. As alterações primárias da displasia de cotovelo envolvem não-união do processo ancôneo (NUPA), doença do processo coronoide medial (DPCM), também referida como fragmentação ou injúria do processo coronoide medial da ulna e osteocondrose ou osteocondrite dissecante do côndilo umeral (OC/OCD)[20,21,22]. Essas alterações ortopédicas podem se manifestar de forma isolada ou concomitante, o que intensifica o comprometimento articular e influencia negativamente o prognóstico a longo prazo. A incongruência articular (IA) geralmente está presente nas doenças mencionadas, atuando não apenas como uma condição isolada, mas como um fator que favorece seu desenvolvimento, especialmente a NUPA e DPCM[22].

A displasia do cotovelo tem origem multifatorial, sendo influenciada por fatores genéticos, ambientais e alterações no crescimento ósseo. A incongruência articular, o crescimento assimétrico do rádio e da ulna, e distúrbios de ossificação endocondral são os principais mecanismos envolvidos. Embora a predisposição genética seja poligênica, nem todos os indivíduos predispostos desenvolvem a doença. Fatores como dieta e atividade física podem agravar, mas não causam a displasia. A literatura recente ainda é limitada quanto à definição clara da etiologia, classificação e tratamento, e destaca a incongruência como um achado relevante, mas não exclusivo da displasia[22].

Capítulo 5: Alterações anatômicas relacionadas à displasia de cotovelo em cães

Carolina Castro Lyra da Silva
Murilo Rodrigues de Souza
Wanessa Patrícia Rodrigues da Silva

A DPCM é a causa mais comum de displasia de cotovelo em cães, podendo ser observada de forma isolada ou associada com OC/OCD ou menos frequentemente com NUPA[22]. Alterações displásicas na incisura ulnar ou crescimento assíncrono radioulnar têm sido apontados como fatores predisponentes para a DPCM, apesar de sua etiologia ainda não ser completamente conhecida. Ocorre uma fissura/fragmentação no aspecto lateral do processo coronoide medial envolvendo cartilagem e/ou osso, podendo haver deslocamento do fragmento[20,22]. O diagnóstico radiográfico da DPCM é desafiador, devido à complexa anatomia tridimensional do cotovelo e ao amplo espectro desta patologia envolvendo cartilagem e/ou osso, por isso recomendam-se múltiplas projeções radiográficas. As alterações radiográficas indicativas de DPCM envolvem osteofitose anconeal proximal, osteofitose radial proximal e esclerose subcondral da incisura troclear e do processo coronoide medial da ulna[22,23].

A OC/OCD ocorre quando há falha na cartilagem articular, ou distúrbio de ossificação endocondral, decorrente de morte celular de condrócitos levando a fissura da cartilagem e consequente fragmentação[20,22]. Radiograficamente é diagnosticada pelo achado de área radioluscente, irregularidade, achatamento ou defeito no osso subcondral das margens articulares do côndilo umeral. Na maioria das vezes, há esclerose associada do osso subcondral ao redor da radiolucência[23].

Capítulo 5: Alterações anatômicas relacionadas à displasia de cotovelo em cães

Carolina Castro Lyra da Silva
Murilo Rodrigues de Souza
Wanessa Patrícia Rodrigues da Silva

O processo ancôneo da ulna é um centro de ossificação secundário que mineraliza à medida que o animal se desenvolve, até aproximadamente 20 semanas. A NUPA caracteriza-se por uma falha na fusão deste centro de ossificação com a metáfise proximal da ulna, que pode acarretar instabilidade articular levando à osteoartrite[20,22]. Esta alteração ocorre com menor frequência que a DPCM[21,22]. O diagnóstico radiográfico é mais eficiente na projeção mediolateral flexionada, sendo visualizada uma linha radioluscente discreta ou com margens irregulares entre o processo ancôneo e a ulna proximal[22, 23].

Devido à complexidade de alterações que envolvem a displasia de cotovelo, o diagnóstico pode ser difícil, e muitas vezes a osteoartrite está instalada, dificultando o tratamento. Em muitos casos pode ser necessária a realização de modalidades avançadas de diagnóstico por imagem, como a tomografia computadorizada, que permitem maior precisão na identificação de anormalidades articulares difíceis de avaliação radiográfica. O diagnóstico precoce permite intervenção rápida para evitar ou retardar a progressão da doença e consequentemente a osteoartrite, que promove dor e diminuição da qualidade de vida dos pacientes. O conhecimento das estruturas ósseas e seus relevos, tais como as estruturas de tecidos moles circundantes têm fundamental importância na determinação do diagnóstico de alterações relacionadas à displasia de cotovelo, em qualquer modalidade diagnóstica.

CONCLUSÕES

O conhecimento anatômico é de suma importância para quaisquer procedimentos de que o animal necessite, sejam eles procedimentos clínicos, cirúrgicos ou de diagnóstico por imagem. O membro torácico suporta a maior carga corporal e, por isso, as causas de claudicação devem orientar a distinção entre os diagnósticos diferenciais de doenças intra-articulares e lesões nos tecidos moles adjacentes a cada articulação. Portanto, a compreensão da morfologia normal contribui não apenas para o entendimento das afecções, mas também para a escolha da melhor abordagem terapêutica, considerando as causas, a individualidade do paciente e as particularidades anatômicas das diferentes regiões acessadas.

REFERÊNCIAS

1. Evans HE, de Lahunta A. Miller's Anatomy of the dog. 4th ed. Evans HE, de Lahunta A. editors. Saint Louis: Elsevier-Saunders; 2013. 871 p.

2. Sisson S, Grossman JD. Anatomia dos animais domésticos. 5 ed. Getty, R. editor. Rio de Janeiro: Guanabara Koogan; 1986. 2000 p.

3. König HE, Liebich HG. Anatomia dos animais domésticos: texto e atlas colorido. 6 ed. König HE, Liebich HG, editores. Porto Alegre: Artmed, 2016. 804 p.

4. Samoy Y, Ryssen BV, Gielen I, Walschot N, Van Bree H. Review of the literature: Elbow incongruity in the dog. Veterinary and Comparative Orthopaedics and Traumatology. Belgium, 2006; 19 (1): 1-8.

5. Temwichitr J, Leegwater PAJ, Hazewinkel HAW. Fragmented coronoid process in the dog: a heritable disease. The Veterinary Journal, 2010; 185 (2): 123-9.

6. Dyce KM, Sack WO, Wensing CJG. Tratado de anatomia veterinária. 3 ed. Rio de janeiro: Elsevier, 2004. 813p.

7. Constantinescu, GM; Constantinescu, IA. A Clinically Oriented Comprehensive Pictorial Review of Canine Elbow Anatomy. Veterinary Surgery. 2009; 38:135–143.

8. Bellegard G, Lopes ER, Bisetto SP, Hage MCFNS. Musculoskeletal ultrasonography of the elbow joint in dogs: applicability and evaluation protocol. Pesq. Vet. Bras. Rio de Janeiro: 2019; 39 (6): 419-428.

9. Evans HE, de Lahunta A. Guia para a dissecação do cão. 5 ed. Evans HE, de Lahunta A. editors. Rio de Janeiro: Guanabara Koogan; 2001. 250 p.

10. Gielen I; Van-Ryssen B; Van Bree H. Update on diagnostic imaging in elbow disease. In: Annual Meeting of the International Elbow Working Group, 27, 2012, Birmingham. Proceedings ... Birmingham, 2012. p. 13-14.

11. Kealy JK; McAllister H; Graham JP. Bones and joints. In: Kealy JK; McAllister H; Graham JP. Diagnostic radiology and ultrasonography of the dos and cat. 5th ed. Saint Louis: Saunders Elsevier, 2011. p. 351-445.

REFERÊNCIAS

12. Suter PF; Carb AV. Shoulder arthrography in dogs – Radiographic anatomy and clinical application. J. Small Anim. Pract. 1969;10:407-413.

13. Poulos Jr PW. Canine osteochondrosis. Vet Clin North Am Small Animal Practice. 1982;12(2):313-328.

14. Story EC. Prognostic value of arthrography in canine shoulder osteochondrosis (osteochondritis) dissecans. Vet Clinics N A Sm Anim Pract. 1978;8:301-308.

15. Lavin LM. Radiography in veterinary technology. 3th. ed. Philadelphia: Saunders, 2003. 344 p.

16. Berry CT. Evaluation of the canine elbow for fragmented medial coronoid process. Vet Radiol & Ultrasound. 1992;33(5)273-6.

17. Kromhout GK; Dingemanse HB. Update on diagnostic imagens in elbow disease. In: Annual meeting International Elbow Working Group, 27, 2012, Birmingham. Proceedings... Birmingham, 2012. p. 13-14.

18. Kirberger R. The elbow joint. In: Barr FJ, Kirberger RM, editors. BSAVA Manual of Canine and Feline Musculoskeletal Imaging. [s1]: BSAVA, 2006.

19. Kirberger RM; Fourie SL. Elbow dysplasia in the dog: pathophysiology, diagnosis and control. J S Af Vet Assoc. 1998;69(2):43-54.

20. Sendyk-Grunkraut A. Avaliação radiográfica e tomográfica da articulação umerorradioulnar em cães [dissertação]. São Paulo: Faculdade de Medicina Veterinária e Zootecnia, Universidade de São Paulo; 2014. 145 p.

21. Trostel CT, McLaughlin RM, Pool RR. Canine elbow dysplasia: anatomy and pathogenesis. Compend Contin Educ Pract Vet. 2003;25(10):754–762.

REFERÊNCIAS

22. Vezzoni A, Benjamino K. Canine elbow dysplasia: ununited anconeal process, osteochondritis dissecans, and medial coronoid process disease. Vet Clin North Am Small Anim Pract. 2021;51(3):439–474. doi:10.1016/j.cvsm.2020.12.007.

23. Cook CR, Cook JL. Diagnostic imaging of canine elbow dysplasia: a review. Vet Surg. 2009;38(2):144–153. doi:10.1111/j.1532-950X.2008.00481.x

ANATOMIA APLICADA AO COTOVELO DE CARNÍVOROS DOMÉSTICOS

APOIO

UFG
UNIVERSIDADE FEDERAL DE GOIÁS

Editora Kelps (logo)